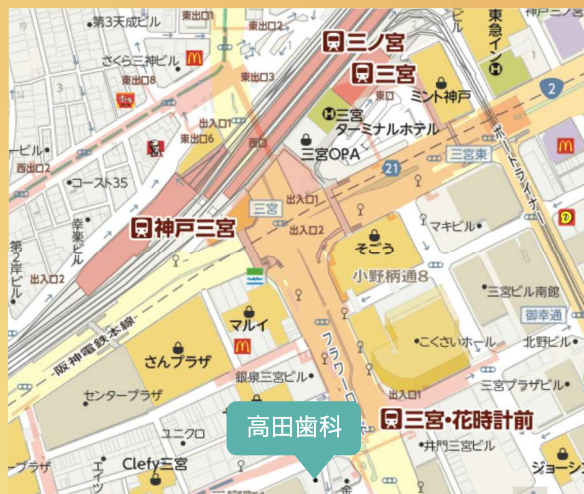

## TAKATA DENTAL CLINIC



650-0021  
兵庫県神戸市中央区三宮町1-1-1新神戸ビル(114銀行)5F  
078-333-2666

## 精密な 根の治療



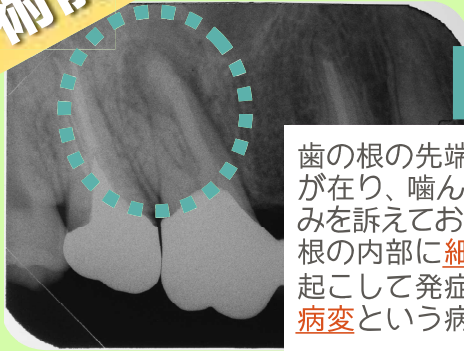
## 高田 歯科



日本の保険診療で行なわれている根の治療は成功率が5～6割とされています。それに対して欧米では9割ほどが完治します。その違いは何でしょう？ 日本の歯科医療制度の中では根の治療に使える”器具”や”薬剤”、”治療に費やすことのできる時間”の制約があるために高度な治療が行えません。欧米並みの成功率を目指し、技術・知識・先端医療器具を駆使した高品質根管治療を提案いたします。

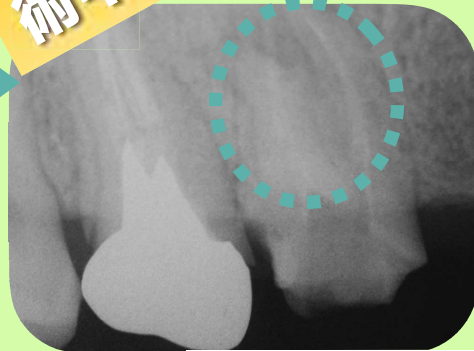
# 精密な根の治療(健保適用外)

術前



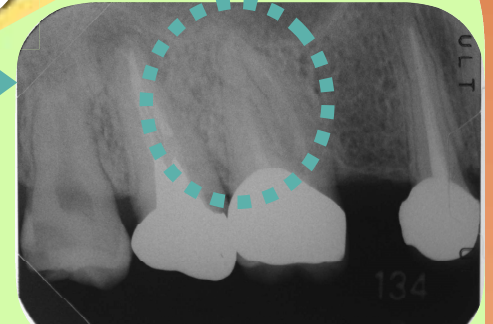
歯の根の先端に黒い影が在り、噛んだ時に痛みを訴えておられます。根の内部に細菌感染を起こして発症した根尖病変という病気です

術中

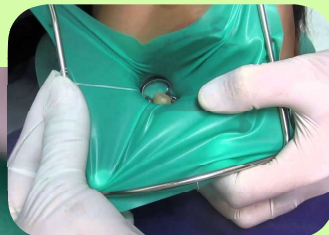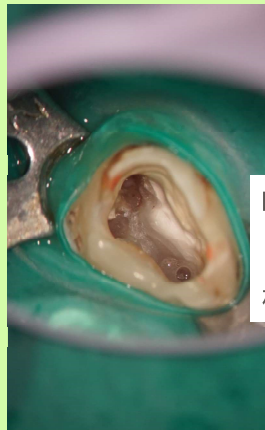
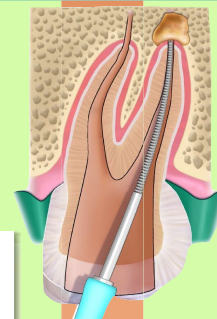


顕微鏡を用いることで小さな歯を20倍以上に拡大して治療することが可能です

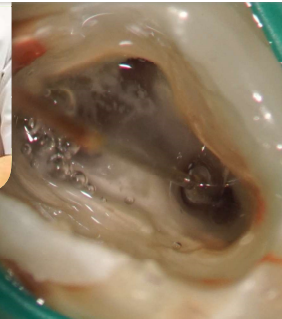
術後



細菌検査の結果が陰性を示したことを確認後、MTAという特殊なセメントを用いて根の内部を完全に封印します。術後のレントゲンでは影が消えていることが確認できます

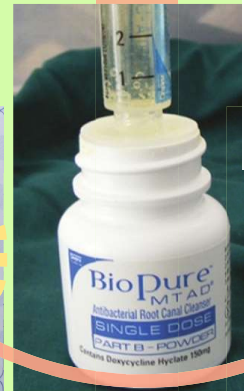

唾液中の細菌が歯の中に入らないようにゴムのシート(ラバーダム)で歯を覆って根の内部の治療を行います



特殊な抗生剤を根の内部に注入し、殺菌します

培養指示菌	真菌	インセイ	
一般細菌培養同定検査	検出		
	Enterococcus sp. (GPC)	(1+)	
	α-Streptococcus (GPC)	(1+)	
	嫌気培養		
	インセイ		



培養指示菌	真菌	インセイ	
一般細菌培養	インセイ		
	嫌気培養	インセイ	

根の内部の細菌の有無を調べ(細菌検査)、検出された細菌を特殊な抗生剤で殺菌していきます。細菌検査の結果が無菌(陰性)を示すまで様々な薬品を用いてこの作業を繰り返します

ここまで治療を行っても改善しない歯も1割程度存在します。その場合には、顕微鏡下での歯根端切除という外科処置に移行します

